Układ oddechowy
Systema respiratoria

mgr Martyna Siudak
mgr Magdalena Podlacha
mgr Arkadiusz Działoszewski

Układ oddechowy – podział

- Drogi oddechowe górne:
- nos i jama nosowa
- gardło

- Drogi oddechowe dolne:
- krtań
- tchawica
- oskrzela (główne, płatowe, segmentowe)

- Płuca

Układ oddechowy – budowa

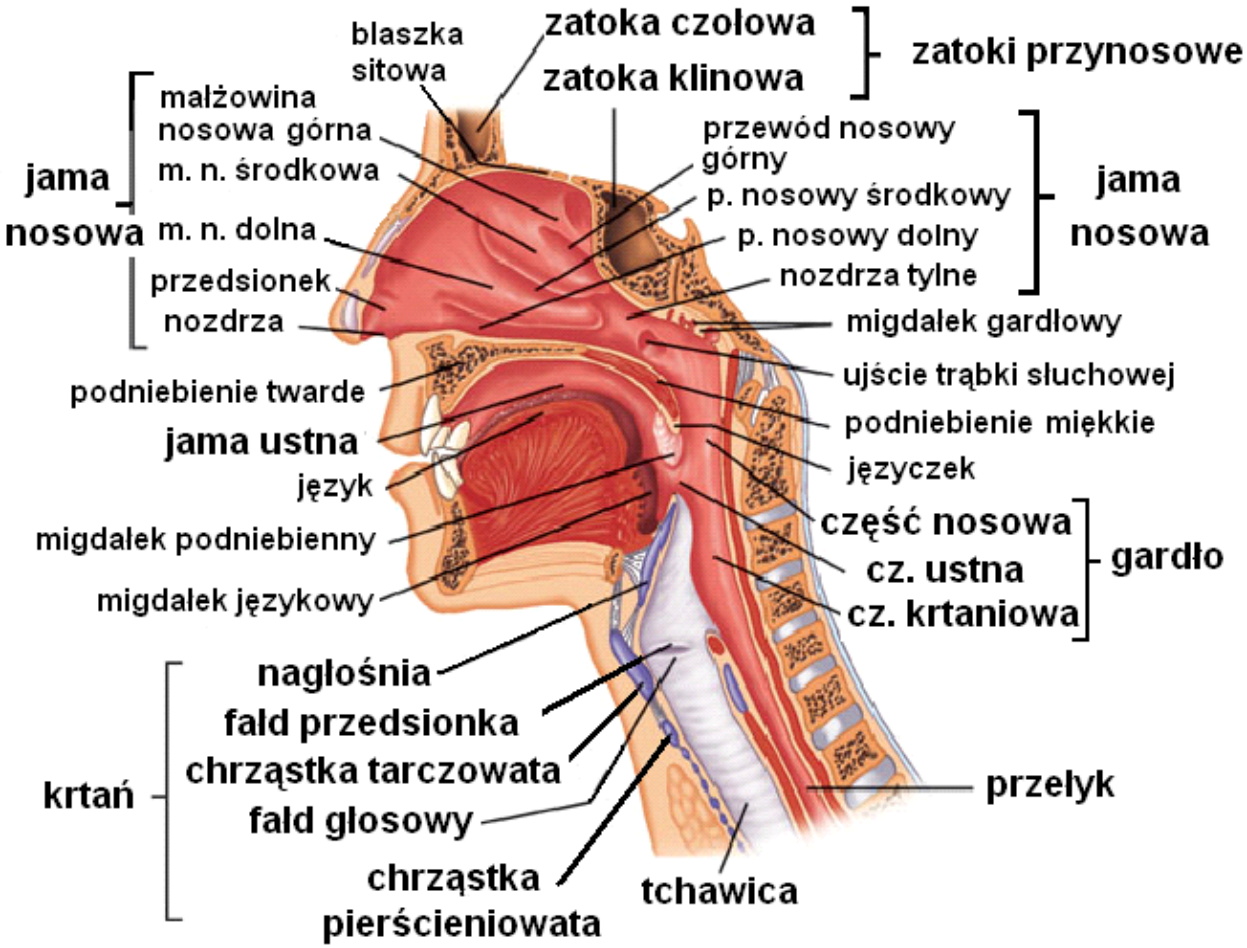

Nos zewnętrzny *(Nasus externus)*

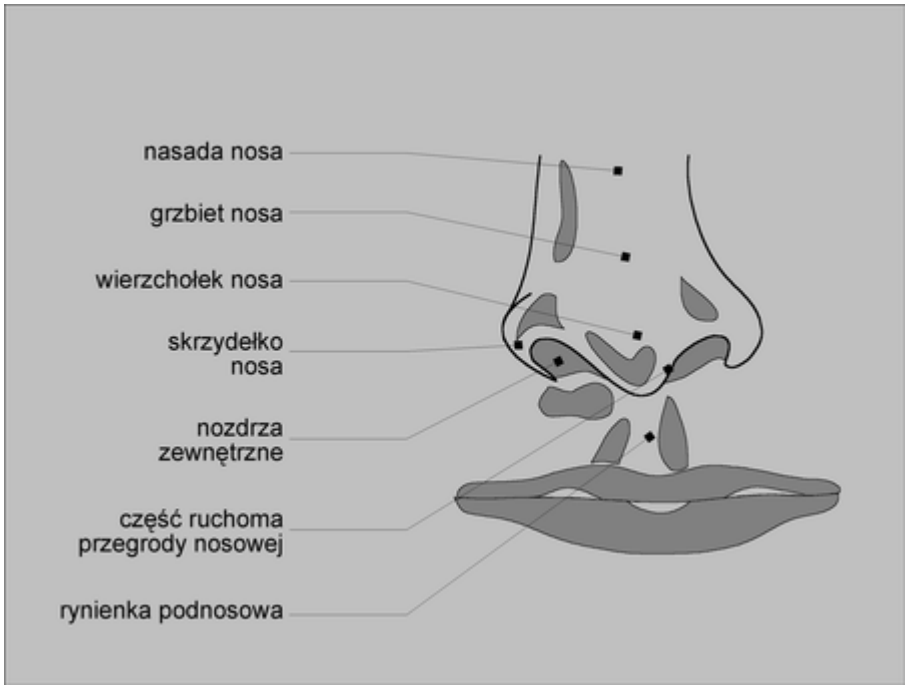

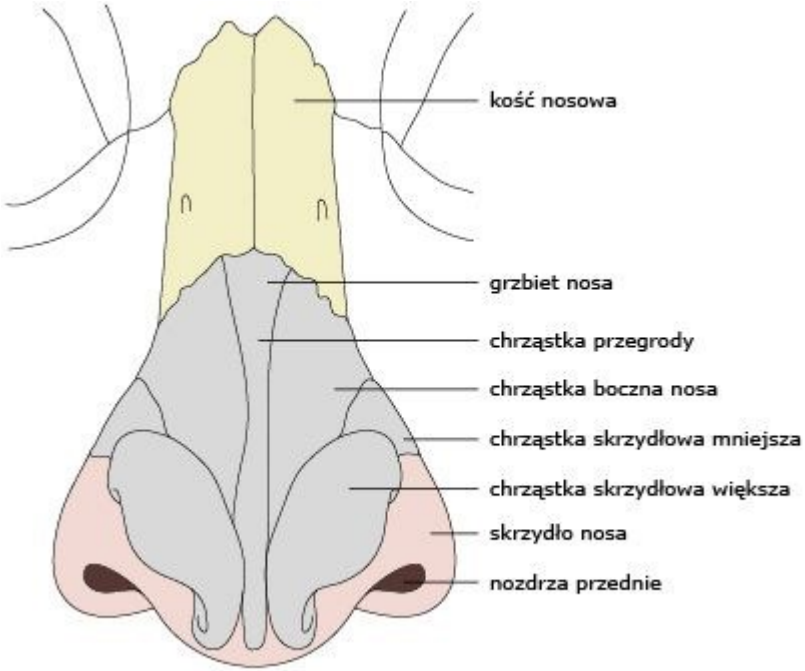

Jama nosowa (*Cavum nasi*)

- 2 części (przegroda nosowa; lemiesz *vomer*, blaszka pionowa kości sitowej i liczne chrząstki; często odchylona w bok)

Małżowiny nosowe (l.poj. *Concha nasalis*)

- Wystające ze ścian nosa do światła jamy nosowej blaszki kostne pokryte błoną śluzową; oddzielna kość – małżowina nosowa dolna

- Górna (*superior)*
- Środkowa (*medius)*
- dolna (*inferior*)

pod nimi przewody nosowe (*Meatus nasi*):

- górny
- środkowy
- dolny

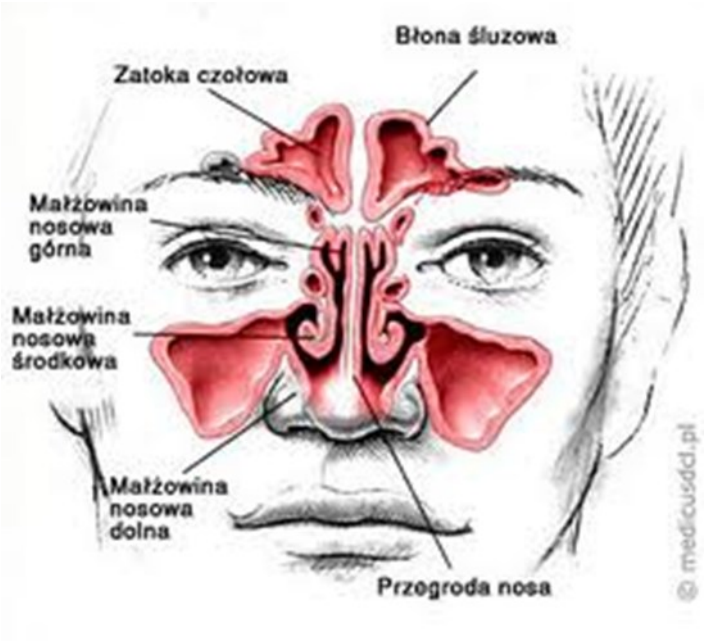

Struktury tworzące przegrodę nosową

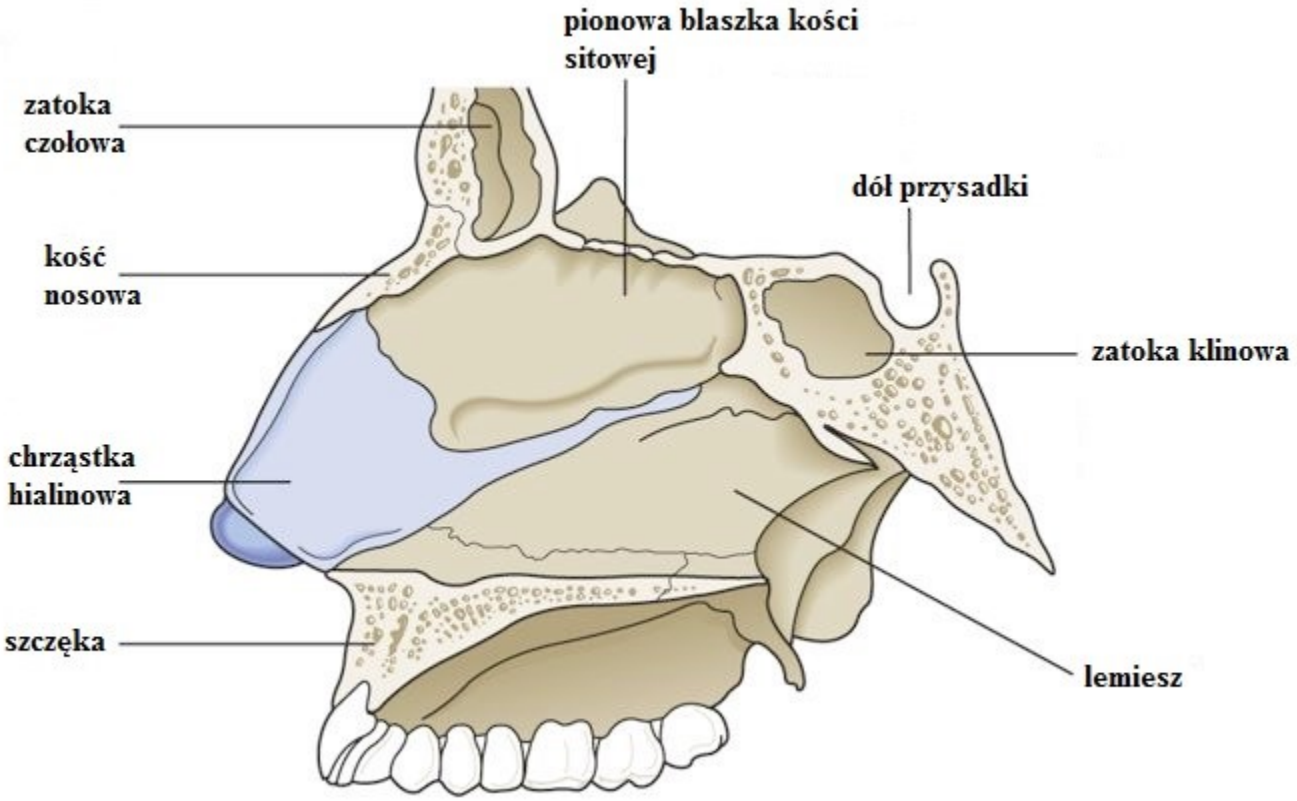

Małżowiny nosowe (l.poj. *Concha nasalis*)

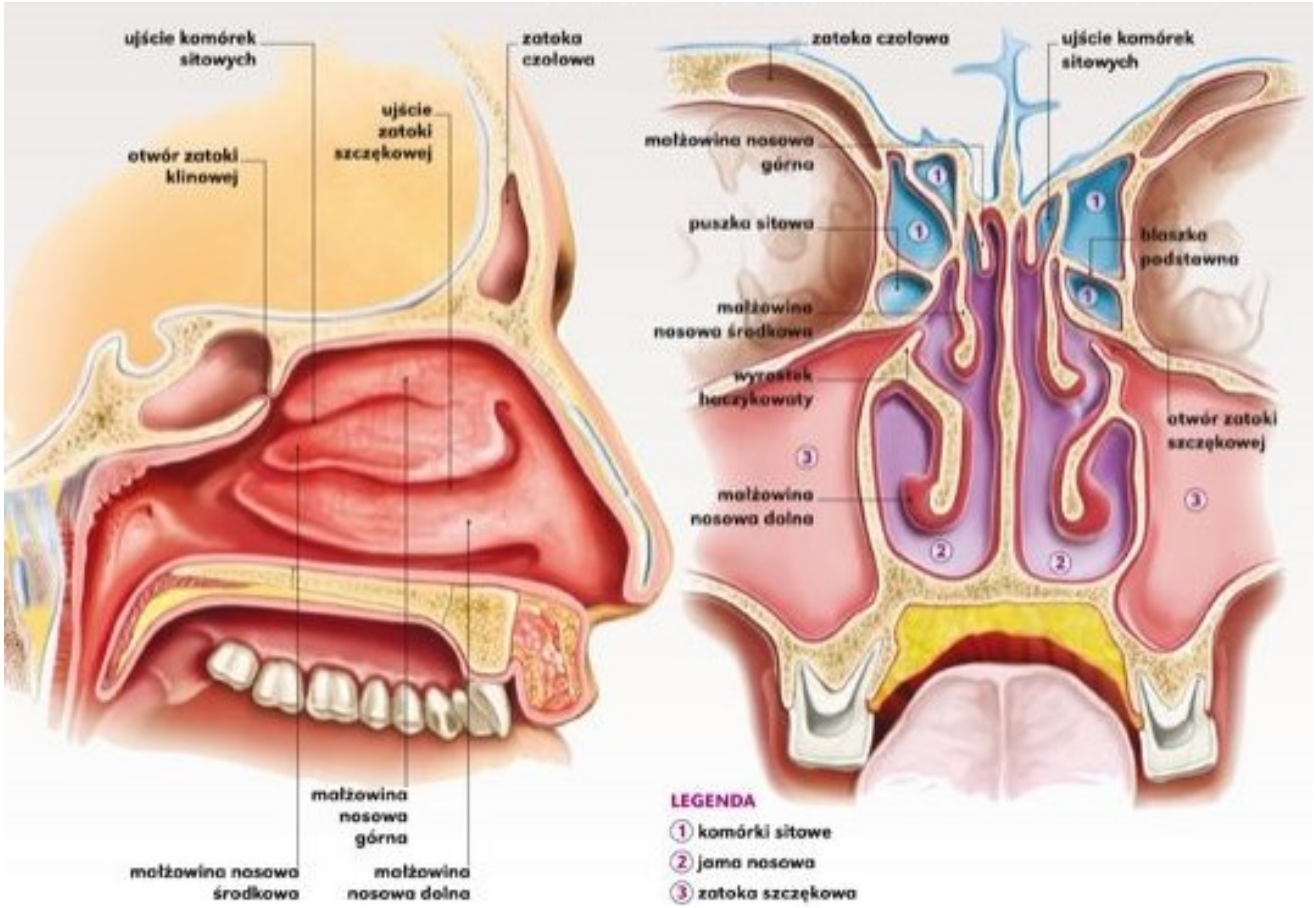

Zatoki przynosowe (Sinus paranasales)

- uchodzą do przewodów nosowych
- przestrzenie w kościach czaszki wypełnione powietrzem:

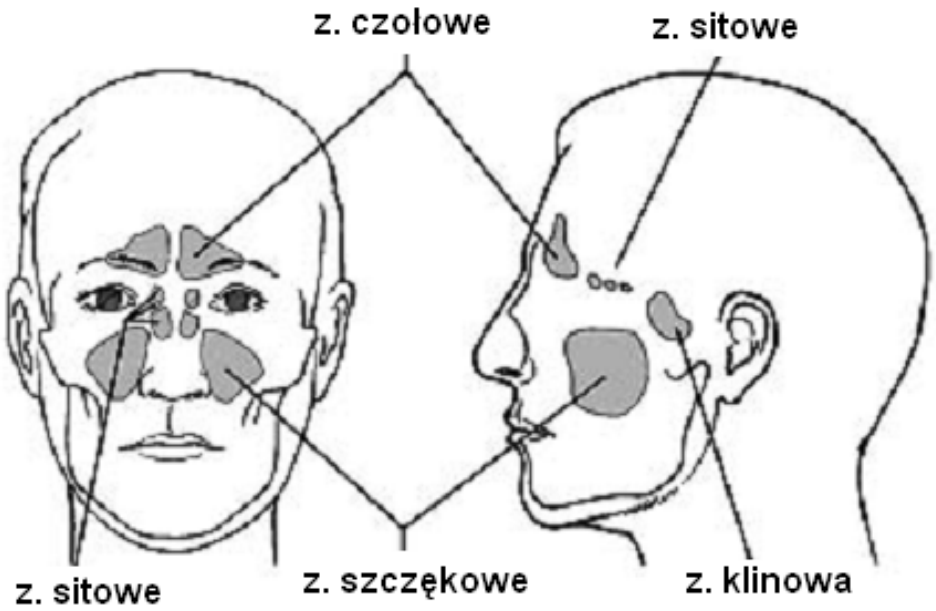

- 2 zatoki klinowe
(S.p. sphenoidalis, w trzonie kości klinowej, ok 3 cm^3)
- zatoki sitowe: przednia i tylne
(S.p. ethmoidalis, komórki sitowe w kości sitowej)
- 2 zatoki czołowe
(S.p. frontalis, w łusce kości czołowej, 8-23 cm^3)
- 2 zatoki szczękowe
(S.p. maxillaris, w trzonie kości szczęki, ok 25 cm^3)

- łączna objętość: 80-100 cm^3
- często ulegają stanom zapalnym

Ujścia zatok przynosowych

- Zatoki klinowe i sitowa tylna – przewód nosowy górny
- Zatoka sitowa przednia, szczękowa i czołowa – przewód nosowy środkowy

- Przewód nosowy dolny – brak połączenia z zatokami, połączony z oczodołem przez przewód nosowo-łzowy, a w części tylnej – ujście trąbki słuchowej (połączenie z gardłem)

Okolica węchowa i oddechowa

- **Okolica węchowa** (*Regio olfactoria*) – ok. 2-5 cm^2, górny odcinek jamy nosowej, wyścielona nabłonkiem węchowym z komórkami węchowymi (nerwowymi) – wypustki tworzą nerwy węchowe; bodziec dla nabłonka – substancje zapachowe rozpuszczone w płynie surowiczym (gruczoły węchowe)

- **Pole oddechowe** (*Regio respiratoria*) – środkowy i dolny odcinek jamy nosowej, wyścielone od zewnątrz nabłonkiem migawkowym, pod nim warstwa naczyń żylnych (sieć, zwężanie i rozszerzanie zależnie od bodźców)

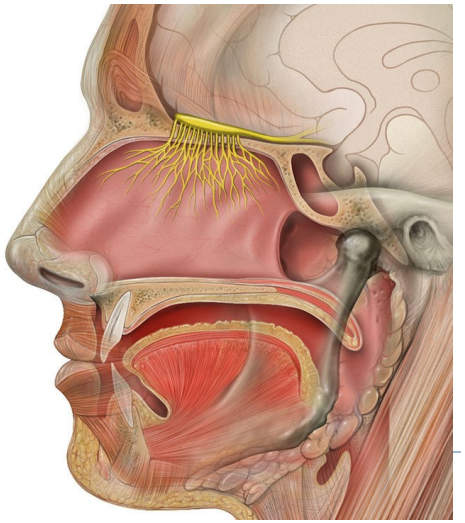

Zmysł węchu

Działanie układu węchowego.

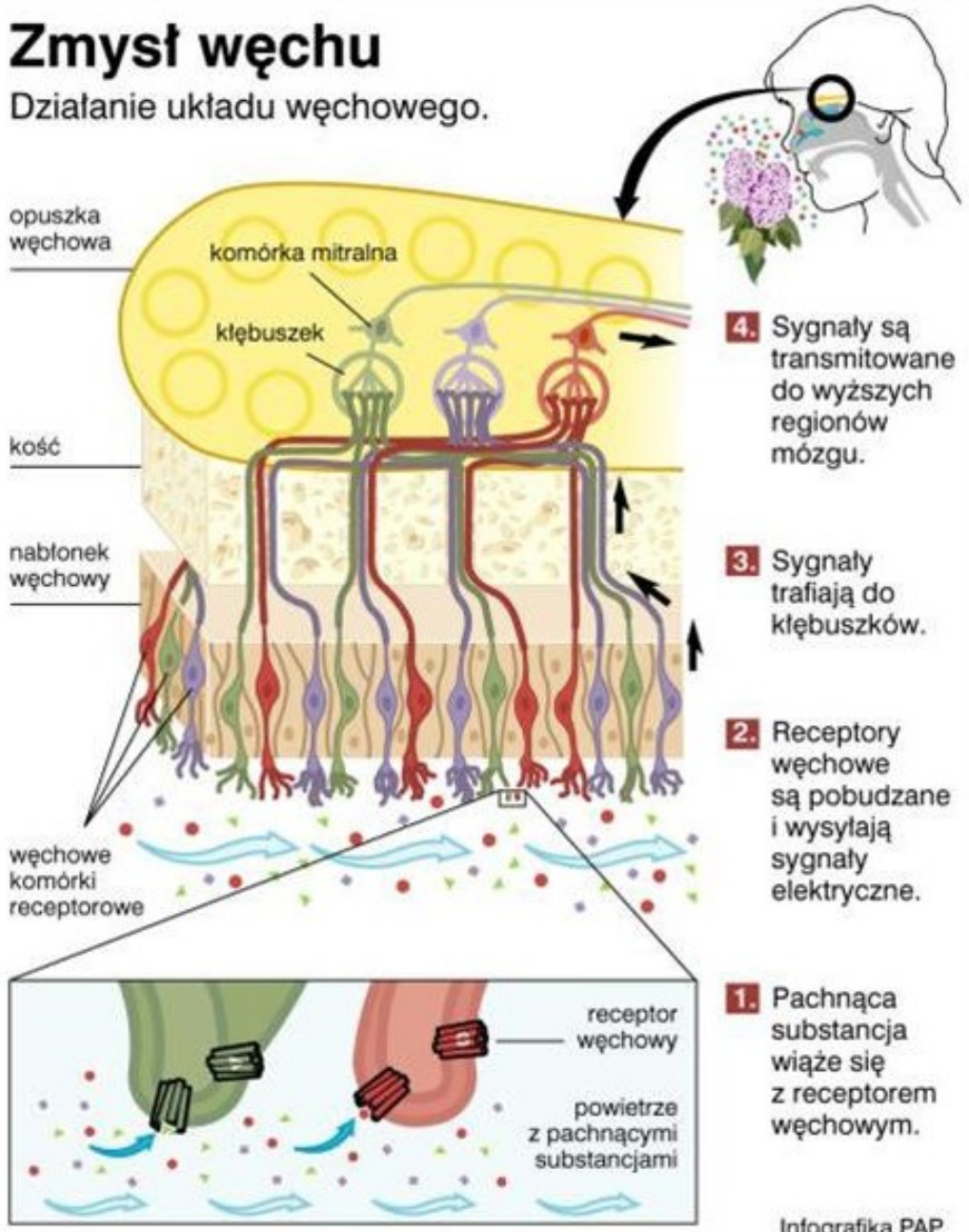

4. Sygnały są transmitowane do wyższych regionów mózgu.

3. Sygnały trafiają do kłębuszków.

2. Receptory węchowe są pobudzane i wysyłają sygnały elektryczne.

1. Pachnąca substancja wiąże się z receptorem węchowym.

Infografika PAP

Jama nosowa - rola

- regulacja temperatury powietrza wdychanego
- regulacja wilgotności powietrza wdychanego
- oczyszczanie powietrza

Nie zapewnia tego oddychanie przez usta

Gardło (*Pharynx*)

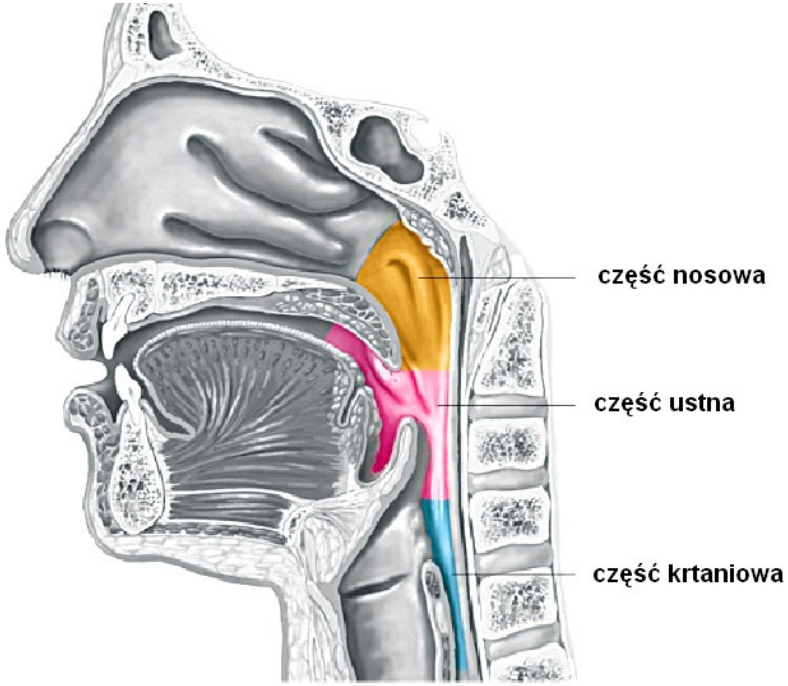

Pierścień limfatyczny gardła – skupisko tkanki limfatycznej – migdałki podniebienne (parzyste), językowy, trąbkowe (parzyste) i gardłowy

Na granicy jamy nosowej i gardła znajduje się ujście trąbki słuchowej – zapewnia połączenie z uchem środkowym; warunkuje wyrównywanie ciśnienia w uchu środkowym

- Jama nosowa przechodzi w część nosową gardła przez nozdrza tylne
- 12-14 cm, przechodzi przez nie powietrze oddechowe
- Skrzyżowanie drogi pokarmowej i oddechowej – powietrze do przodu w kierunku krtani, pokarm ku tyłowi do przełyku; połykanie – nagłośnia zamyka wejście do krtani, mięśnie nadgnykowe unoszą krtań ku górze
- Części: nosowa, ustna i krtaniowa
- Część nosowa - połączenie z uchem środkowym przez trąbkę słuchową (ujście na wysokości małżowiny nosowej dolnej; przejście przewodu nosowego dolnego w gardło)
- 3ci migdałek gardłowy
- Migdałki trąbkowe

Migdałki (*Tonsillae*)

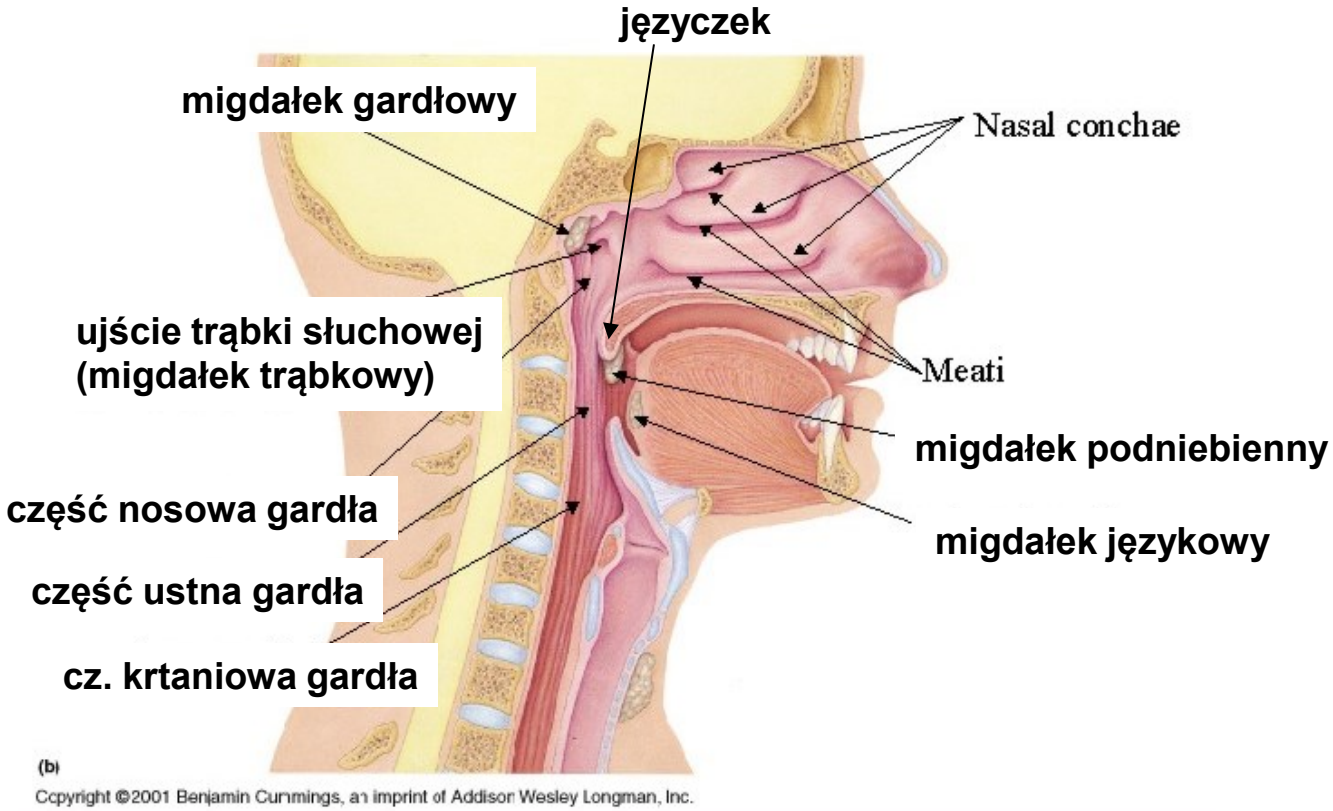

Krtań (*Larynx*)

- Narząd łączący gardło z tchawicą
- Zbudowana z chrząstek (9), więzadeł (6) i mięśni (6)
- Chrząstki (*Cartilagines*):
- nieparzyste (3): nagłośniowa (tworzy nagłośnię przykrywającą od góry krtań), tarczowata (lewa i prawa płytka łączące się pośrodku pod kątem 90-120º w miejscu wyniosłości krtaniowej), pierścieniowata (położona najniżej, kształt pierścienia/sygnetu z oczkiem z tyłu)
- parzyste (6): nalewkowate, różkowate (zakończenia nalewkowatych), klinowate (maleńkie, widoczne tylko od tyłu krtani)
- Mogą zmieniać położenie względem siebie w łączących je stawach: pierścienno-tarczowym i pierścienno-nalewkowym

Krtań (*Larynx*)

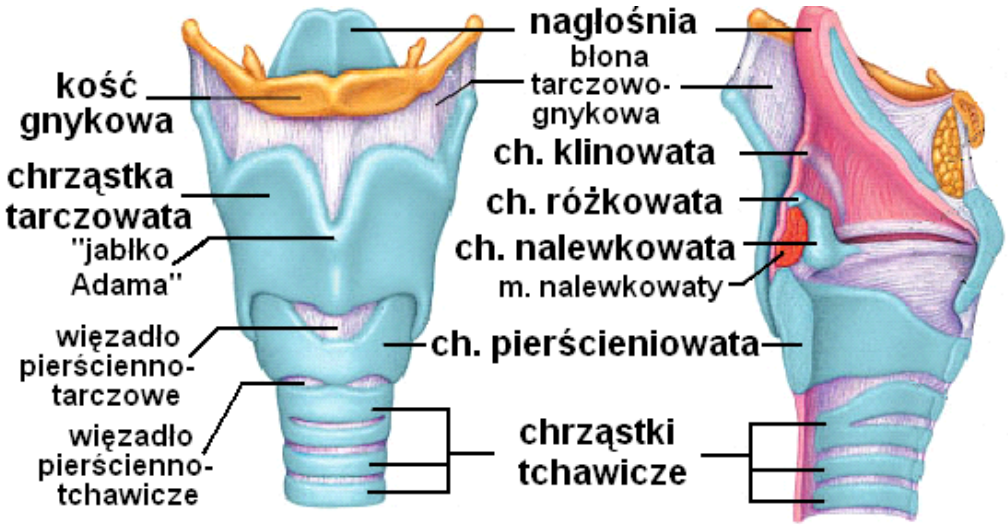

Krtań (*Larynx*)

- Kształt trójściennej piramidy, u dołu węższej (4-6 cm)
- Położona między IV a VII kręgiem szyjnym, poniżej nasady języka i kości gnykowej
- Zawieszona na kości gnykowej za pomocą więzadeł i mięśni
- Składa się z przedsionka krtani, głośni i jamy podgłośniowej
- Ruchoma w stosunku do narządów szyi
- Do powierzchni bocznych przylega gruczoł tarczowy i mięśnie szyi (częściowo)
- Funkcje:
- udział w wytwarzaniu głosu
- ochrona dróg oddechowych (podrażnienie śluzówki – kaszel)

Krtań (*Larynx*)

- Wnętrze wyścielone błoną śluzową z nabłonkiem płaskim i migawkowym
- Błona śluzowa krtani wytwarza fałdy:
  - **nagłośnia** (*epiglottis*) - fałd, zamykający wejście do krtani, zawiera chrząstkę nagłośniową
  - **fałdy kieszonki krtaniowej** (fałdy przedsionka - fałdy głosowe rzekome, bo nie biorą udziału w tworzeniu głosu)
  - **fałdy głosowe** (struny, *plicae vocales*) - parzyste fałdy na bocznych ścianach krtani. Szpara między fałdami głosowymi nazwę głośni (*glottis*) i jest najwęższą częścią jamy krtani.

Głośnia (*Glottis*)

- Fałdy głosowe - mięśnie i więzadła
- Najważniejsze: mięsień głosowy i więzadło głosowe
- Mięśnie krtani – unerwiane przez nerwy błędne
- Wysokość tonu - częstotliwość drgań więzadeł głosowych (im krótsze więzadła tym jest większa)
- Barwa głosu – jama nosowa, gardłowa, zatoki przynosowe

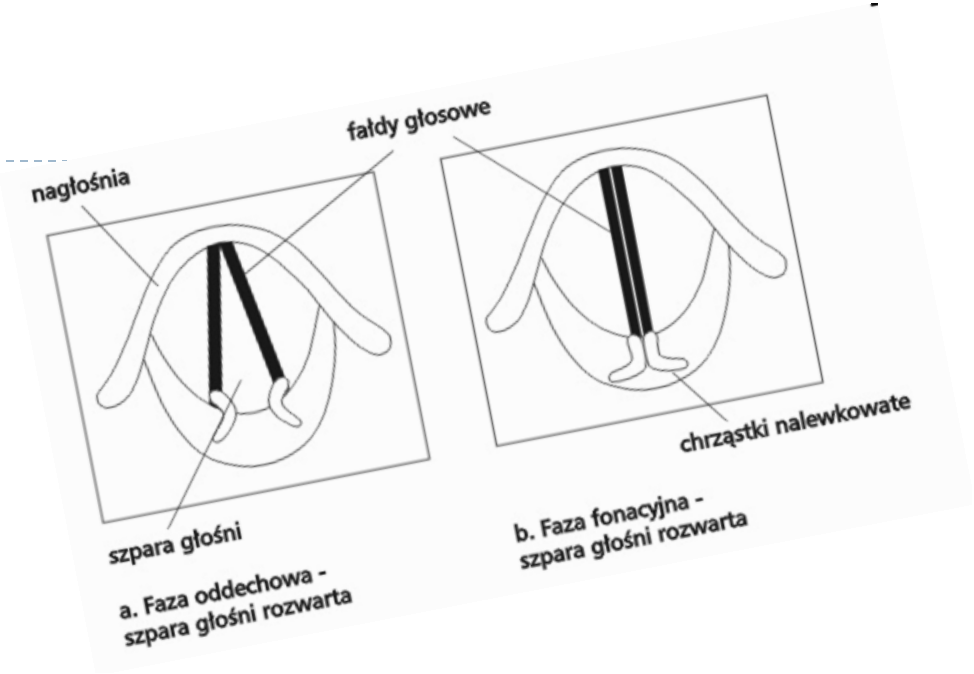

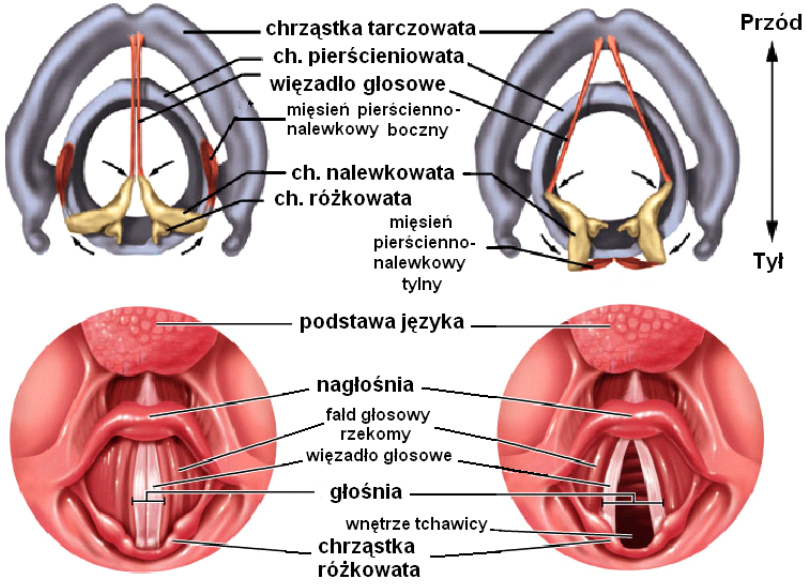

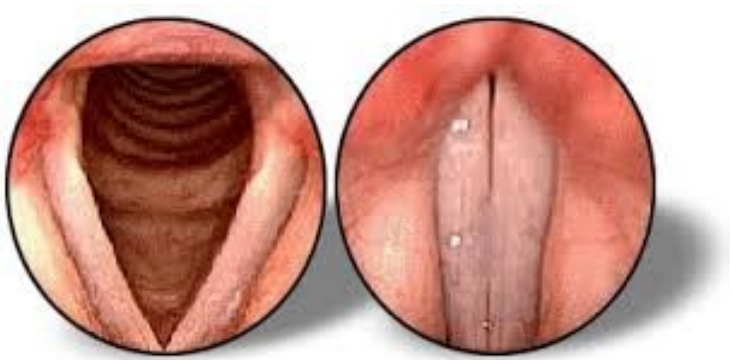

Tchawica (*Trachea*)

- Sprężysta rura, 10-12 cm
- Spłaszczona od tyłu, w przekroju poprzecznym – kształt podkowy
- Początek – pod chrząstką pierścieniowatą krtani
- Zajmuje przestrzeń od VII kręgu szyjnego do IV kręgu piersiowego
- Zbudowana z chrząstek (10-20) połączonych więzadłami obrączkowatymi
- <u>Tylna ściana – błoniasta, mięśnie gładkie (oddychanie i kaszel – zmniejszenie światła o 1/4)</u>
- Rozdwojenie tchawicy – okolica V kręgu piersiowego, podział pod kątem 75-90° na dwa oskrzela główne

Oskrzela (*Bronchi*)

- **Różnice w budowie oskrzeli**:
- prawe jest krótsze, o większej średnicy i bardziej pionowe niż lewe
- oskrzele główne prawe rozgałęzia się na 3 oskrzela płatowe, lewe na 2
- ponad prawym przebiega żyła nieparzysta, ponad lewym łuk aorty

Funkcja tchawicy i oskrzeli – zabezpieczenie dopływu tlenu do płuc.

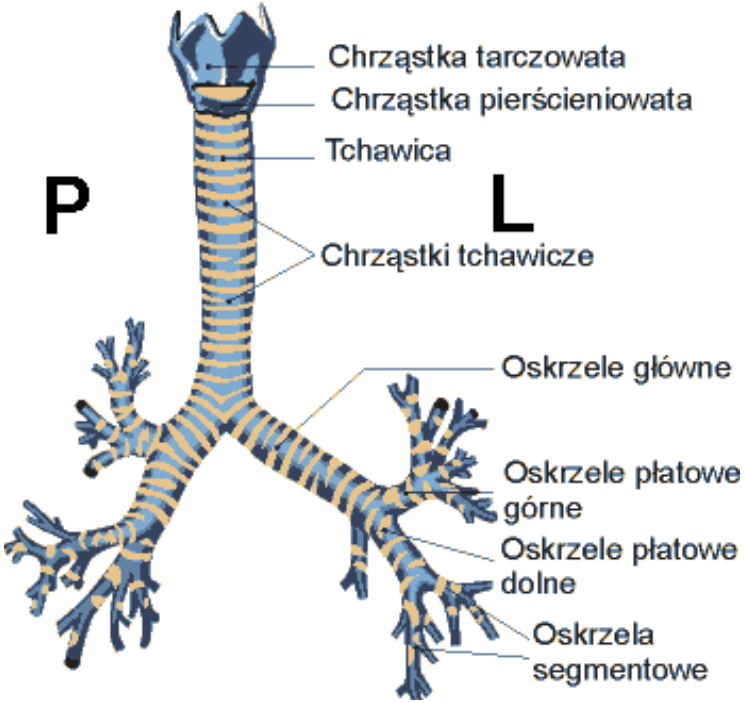

Oskrzela główne, płatowe i częściowo segmentowe - budowa podobna do tchawicy. W kolejnych rozgałęzieniach (około 20) budowa ulega zatarciu, nabłonek cieńszy i traci rzęski – oskrzeliki.

Płuca (*Pulmones*)

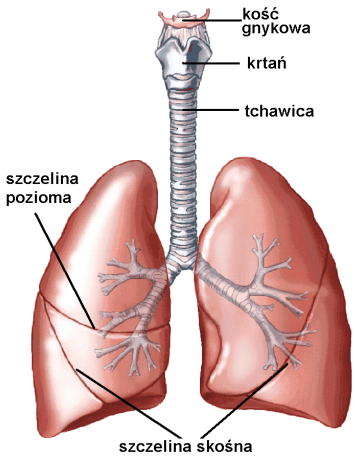

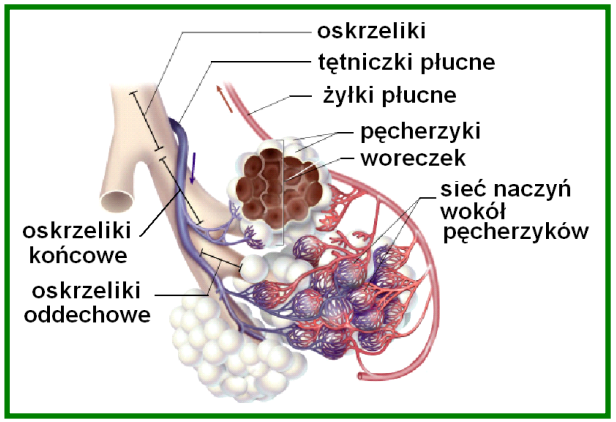

- **Właściwy narząd oddechowy** (wymiana gazowa)
- Kształt stożków: szczyt (wystaje nieco ponad I żebro i obojczyk) i podstawa (przylega do przepony)
- 3 powierzchnie kształtem dostosowane do zarysów ścian klatki piersiowej i sąsiadujących narządów: przeponowa (wklęsła), żebrowa (wypukła) i przyśrodkowa (w lewym płucu wycisk sercowy – przylega go serca)

- **grono** – podstawowa jednostka anatomiczna i fizjologiczna płuca
- pęcherzyki płucne – śr. 0, 15 – 0,6 mm; łączna pow. 50-90 m^2
- Nabłonek jednowarstwowy
- Korzeń płuca – wchodzące naczyna żylne, tętnicze i oskrzela
- Wnęka płuca – miejsce wnikania korzenia
- surfaktant

Płuca (*Pulmones*)

- **Różnice w budowie płuc:**
- prawe jest krótsze i szersze
- każde płuco podzielone jest na płaty (lobi): prawe na 3 (górny, środkowy i dolny), lewe na 2 (górny i dolny)
- w płucu lewym oba płaty są podobnej wielkości, w płucu prawym największy jest dolny, a najmniejszy środkowy
- płaty oddzielone są szczelinami: skośna (fissura obliqua) ma podobny przebieg w obu płucach, pozioma (fissura horizontalis) jest tylko w prawym
- w lewym płucu występuje wycisk sercowy
- płuca podzielone są na odrębne jednostki czynnościowe - segmenty oskrzelowo-płucne (P – 10, L – 8 lub 9)
- różna kolejność składników korzenia w obu płucach

20 rozgałęzień, najmniejsze oskrzela wnikają do zrazików i dzielą się na:

•oskrzeliki (ok. 1000)

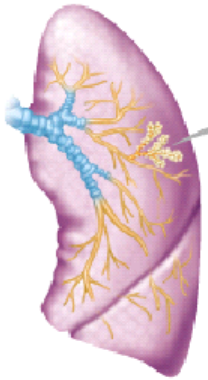

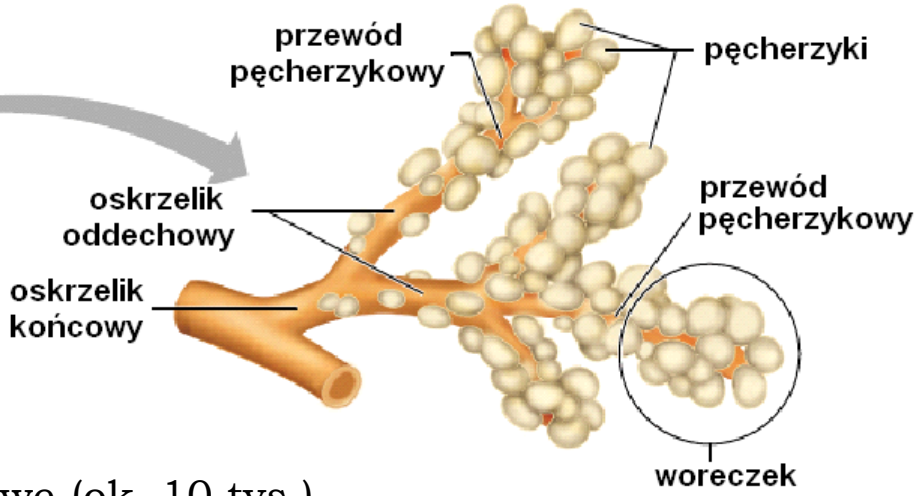

•oskrzeliki końcowe (ok. 10 tys.)
•oskrzeliki oddechowe

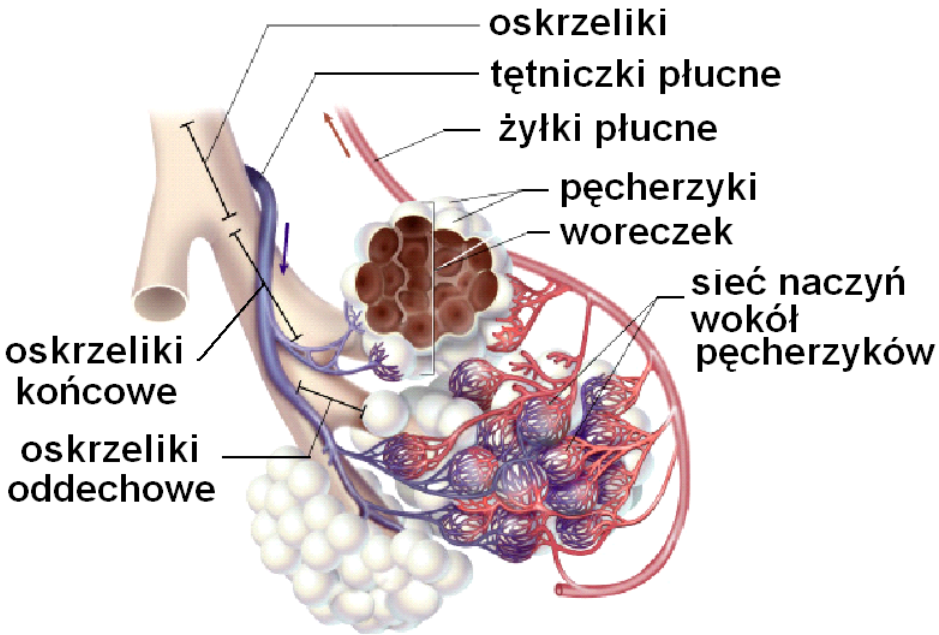

•pęcherzyki płucne (500-700 mln.)

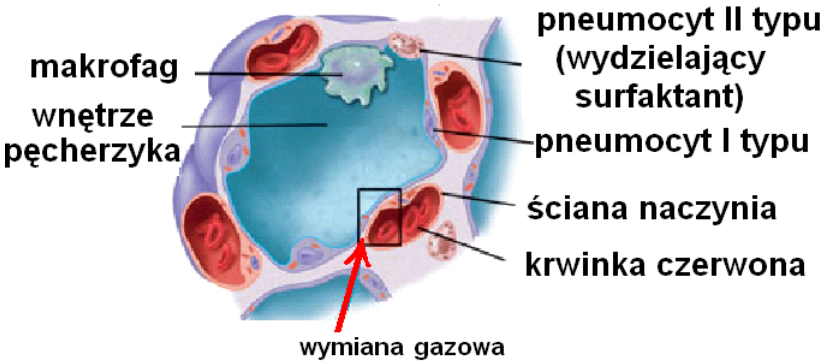

Opłucna (*pleura*)

Cienka błona surowicza

- opłucna ścienna (*pleura parietalis*)
- opłucna płucna (*pleura pulmonalis*)

jama opłucnej (*cavum pleurae*) – przestrzeń między opłucnymi, w niej ujemne ciśnienie (-8 mm Hg podczas wdechu, -3 mm Hg podczas wydechu)

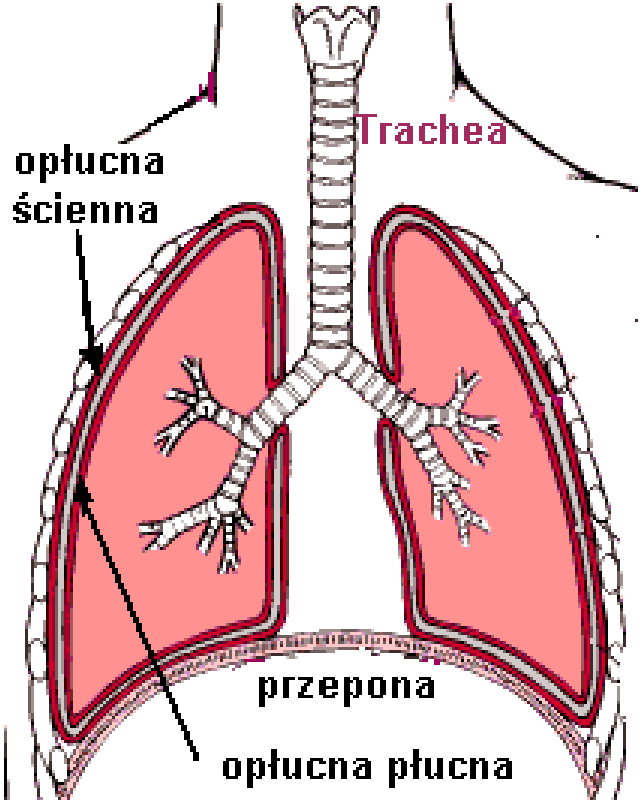

Gdyby nie ujemne ciśnienie w jamie opłucnej, płuca zapadałyby się - tak bywa, gdy do jamy opłucnej dostanie się powietrze - **odma płucna**

Unerwienie opłucnej: opłucna płucna nie ma zakończeń bólowych (stąd wiele schorzeń płucnych przebiega bez dolegliwości bólowych). Opłucna ścienna natomiast jest bogato unerwiona czuciowo, przez gałęzie nerwów międzyżebrowych i przeponowych, stąd np. bóle przy złamaniu żebra.

Unerwienie płuc: nerw błędny (gałęzie oskrzelowe tylne - liczniejsze, i przednie), **włókna części współczulnej AUN i nerw przeponowy.** Nerw błędny kurczy mm gładkie oskrzeli (Ach, rec. M1), włókna współczulne mają działanie antagonistyczne (NA i A, rec. beta-2)

Przepona (*Diaphragma*)

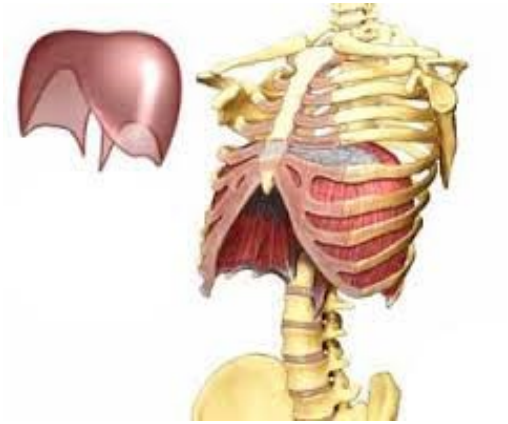

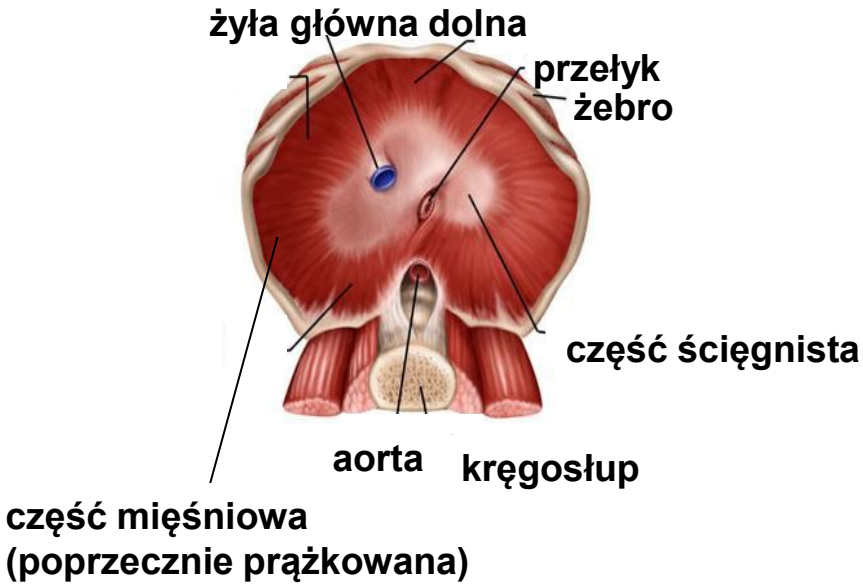

- Najsilniejszy mięsień wdechowy
- Od jej skurczów zależy 75% siły wdechu
- W trakcie wdechu współdziałają z nią mm międzyżebrowe zewnętrzne
- Mięsień piersiowy mniejszy i większy, zębaty przedni, najszerszy grzbietu i mięśnie pochyłe – pomocnicze mięśnie wdechowe – TYLKO (!) przy nasilonym wdechu
- Wdech – proces czynny; wydech – bierny (jedynie przy nasilonym: mięśnie międzyżebrowe wewnętrzne)
- Przy braku czynności przepony ALBO mm międzyżebrowych – wystarczający oddech
- Unerwienie przepony – segmenty szyjne rdzenia kręgowego; unerwienie mm mędzyżebrowych – segmenty piersiowe

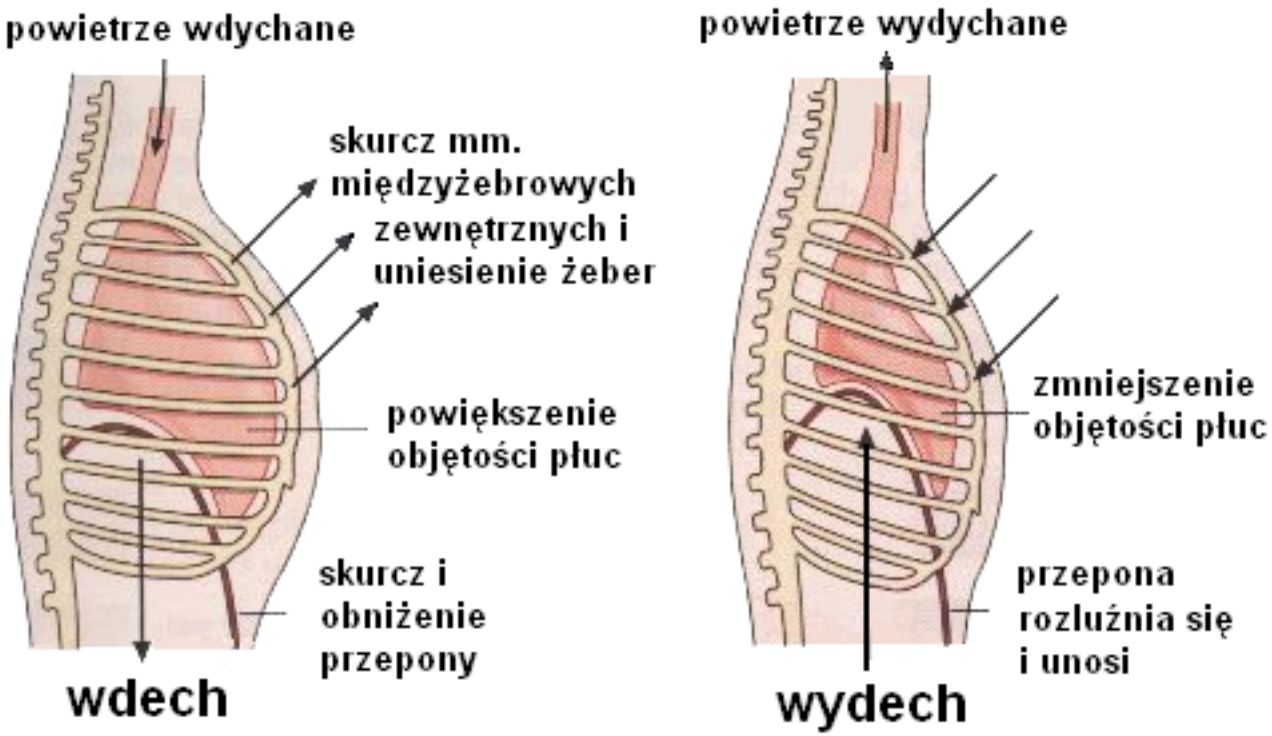

Mięśnie wdechowe:

- **przepona**
- mm międzyżebrowe zewnętrzne (przebieg dolnozbieżny)
- pomocnicze mięśnie wdechowe: mm. piersiowy większy i mniejszy, m. zębaty przedni, mm pochyłe, m. najszerszy grzbietu

Wydech - **proces bierny**

- pomocnicze mm. wydechowe: mm. międzyżebrowe wewnętrzne (przebieg górnozbieżny), mięśnie proste brzucha

- **tor brzuszny oddychania - wzrost wymiaru pionowego** klatki piersiowej wskutek skurczu przepony (tor charakterystyczny głównie dla mężczyzn)

- **tor piersiowy oddychania - wzrost wymiaru przednio-tylnego i częściowo bocznego wskutek** skurczu mm. międzyżebrowych zewnętrznych, co unosi żebra (tor charakterystyczny dla kobiet, zwłaszcza w okresie ciąży)

PRZEWAŻNIE WYSTĘPUJE TYP MIESZANY

Wystarczający oddech utrzymuje się przy braku czynności tylko przepony, lub tylko mm międzyżebrowych. Przy równoczesnym porażeniu wentylacja jest niewystarczająca, musi być wspomaganie oddechu. Taka sytuacja występuje rzadko, gdyż unerwienie mm międzyżebrowych pochodzi z segmentów piersiowych (nerwy międzyżebrowe, Th1-Th12), a przepony z segmentów szyjnych (nerw przeponowy, C3-C5) rdzenia kręgowego .

Choroby z zaburzeniami oddychania:

• **bezdech senny** – obniżenie wrażliwości chemoreceptorów ośrodkowych na wzrost CO_2 występujące w trakcie snu, szczególnie w fazie REM

• **dychawica oskrzelowa (astma)** – wiąże się ze zwężeniem oskrzeli i utrudnieniem oddychania. Oziębienie dróg oddechowych dodatkowo je zwęża, stąd ataki pojawić się mogą podczas wysiłku fizycznego, kiedy w drogach oddechowych spada temperatura. Kaszel w astmie bardziej dokucza rano, ponieważ mm gładkie oskrzeli wykazują okołodobowe zmiany napięcia

• **niedodma** – przy zatkaniu oskrzela lub oskrzelika, zapada się wtedy część pęcherzyków; także przy niedoborze surfaktantu

• **rozedma** – choroba degeneracyjna, tkankowe elementy sprężyste rozrywane, zamiast pęcherzyków tworzą się pęcherze – zmniejszenie obszaru wymiany gazowej i zwiększenie przestrzeni martwej

• **choroba kesonowa** – choroba dekompresyjna, przy pracy w zwiększonym ciśnieniu i nagłym powrocie do normalnego, niższego – azot uwolniony w postaci pęcherzyków gazu we krwi i tkankach (głównie w tkance tłuszczowej)

• **hipoksja** – niedobór tlenu na poziomie tkankowym; hipoksja hipoksyczna – na dużych wysokościach, spadek prężności tlenu we krwi tętniczej (skład powietrza ten sam, ale spada ciśnienie barometryczne, więc i prężność tlenu)